

Notoedres cati lijkt sterk op *Sarcoptes* in zowel gedrag als biologie, maar met enigszins afwijkende morfologische kenmerken. De *Notoedres* mijt kan bij de mens een voorbijgaande dermatitis veroorzaken.

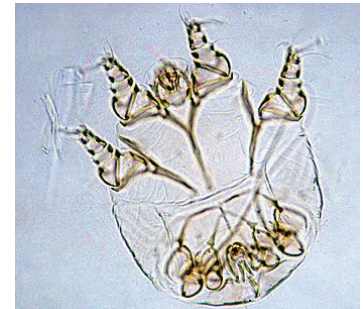
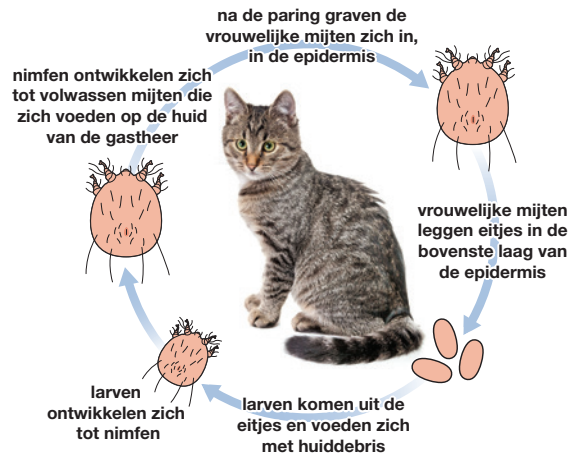Verspreiding

In heel Europa, maar sporadisch.

Levenscyclus

De levenscyclus komt gedeeltelijk overeen met die van *Sarcoptes scabiei* maar de *Notoedres* mijten neigen tot groepsvorming en vormen kleine nesten.

De ontwikkeling van ei tot volwassen mijt bedraagt ongeveer 3 weken. De mijten zijn zeer besmettelijk en komen vaak voor als lokale uitbraak. Overdracht vindt plaats door direct of indirect contact, waarschijnlijk door overdracht van larven of nimfen tussen gastheren. De ziekte kan zich snel verspreiden binnen een groep katten of kittens.



Notoedres mijten^A



Notoedres cati infectie^F

^A Foto Departement Infectieziekten en Immunologie, Faculteit Diergeneeskunde, Universiteit Utrecht.

^F Foto R&D afdeling Merial.

Klinische verschijnselen

De eerste symptomen van een infectie uiten zich als lokaal haarverlies en roodheid op de oorranden en de kop.

Hierna ontstaan grijsgele, droge korsten en huidschilfers, die in ernstige gevallen uitmonden in hyperkeratose met verdikking en plooivorming van de huid.

Deze klinische symptomen gaan gepaard met intense jeuk en krabben, leidend tot huidlaesies en secundaire bacteriële infecties en zelfs tot ernstige ooglaesies als gevolg van zelftrauma. De laesies kunnen zich van de kop en nek verspreiden naar andere lichaamsdelen tijdens het borstelen of door aanraking alleen. Onbehandelde dieren, met name kittens, kunnen ernstig verzwakt raken en overlijden.

Diagnose

Intensief jeukende laesies rond de kop en oren zijn karakteristiek. De kleine (0,3 mm) ronde mijten met hun karakteristieke concentrische dorsale streping ('duimafdruk') zijn relatief eenvoudig aan te tonen in een huidafkrabbel onder de microscoop.

Behandeling

Toepassing van systemisch werkzame middelen op basis van imidacloprid/moxidectine of eprinomectine) zijn geregistreerd voor de behandeling van *Notoedres* schurft. Sommige isoxazolines en tigolaner (een bispyrazol) zijn ook werkzaam. Toelating kan per land verschillen. Voor de behandeling met een acaricide moeten de dieren gewassen worden met een anti-seborrhoe en antiseptische shampoo om de aanwezige huidkorsten te verweken en te verwijderen. De behandeling moet herhaald worden tot duidelijk klinische verbetering zichtbaar is. Dit duurt minstens 4 weken¹.

Preventie en Bestrijding

Het is belangrijk om alle contactdieren te behandelen en besmette ligplaatsen te vervangen².



Notoedres mijten kunnen zich snel verspreiden binnen een groep katten

¹ Raadpleeg www.esccap.eu voor de behandelstabellen per land of gebied.

² Raadpleeg voor aanvullende informatie: ESCCAP Richtlijn 3: Bestrijding van ectoparasieten bij hond en kat.